Pneumo médiastin au cours d'une dermatomyosite, un défi diagnostique en milieu sous équipé : à propos d'un cas.

Pneumo mediastinum during a dermatomyositis, a diagnostic challenge in an under-equipped environment: about a case.

Dione H[3] , Faye F A[3], Bammo M[1,3], Seck F[3], Dioussé P[1,]3, Guèye N[1], Diop M M [3], Touré P S[3], Dieng M T[2], Diop B M[3], Kâ M M[3].

1. **Service de Dermatologie, Hôpital régional de Thiès/Sénégal.**
2. **Service de Dermatologie, Université Cheikh Anta Diop Dakar/Sénégal**
3. **UFR Santé- Université de Thiès/Sénégal**

Auteur correspondant : Dione Haby.

Résumé

Le pneumomédiastin est une complication rarement rapportée au cours de la dermatomyosite. Plusieurs facteurs ont été incriminés dans sa survenue. Nous rapportons un cas de pneumomédiastin survenu sur terrain de maladie-auto-immune.

Il s'agissait d'une patiente âgée de 30 ans, reçue au service de dermatologie de l'hôpital Régional de Thiès pour une dyspnée d'effort avec une toux sèche dans un contexte de fièvre évoluant depuis 2 semaines. On notait dans ses antécédents une hospitalisation pour dermatomyosite associée à un syndrome de condensation pulmonaire basale droite. L'examen dermatologique notait des ulcérations en regard des articulations inter phalangiennes, des lésions purpuriques des doigts avec des ulcérations aux extrémités. La patiente présentait un syndrome de Raynaud et un emphysème sous cutané cervical antérieur. Le bilan biologique révélait : un syndrome inflammatoire, une anémie hypochrome microcytaire et une neutropénie. La radiographie des poumons témoignait d'un syndrome interstitiel basal droit. La tomodensitométrie cervico-thoraco-abdominale mettait en évidence un emphysème sous cutané pariétal thoracique antérieur, un pneumomédiastin antérieur et postérieur. Les anticorps anti PM étaient positifs.

La patiente mise sous méthotrexate 1mg/kg/semaine et de l'acide folique administré 48 H plus tard, associés à une antibiothérapie non spécifique a connu une nette amélioration des signes cliniques.

Conclusion. Devant ce cas de pneumomédiastin spontané sur une pneumopathie interstitielle, survenant au cours d'une dermatomyosite, l'association méthotrexate – acide folique, sous une surveillance étroite, a permis une amélioration du tableau clinique.

Mots-clés : pneumomédiastin, dermatomyosite, Thiès, Sénégal.

Summary

Spontaneous pneumomediastinum described among the complications of dermatomyositis is rarely reported. Several factors have been incriminated in its occurrence. We report a case of pneumomediastinum occurring in the field of autoimmune diseases.

This was a woman aged 30 years old, received in the dermatology department of the Regional Hospital of Thies for dyspnea of effort with a dry cough in a context of fever evolving since 2 weeks. In his past medical history, there was a hospitalization for dermatomyositis associated with aright basal pulmonary condensation syndrome. The dermatological examination noted ulcerations in the inter phalangeal joints, purpuric lesions of the fingers with ulcerations at the extremities. The patient had Raynaud's syndrome and anterior cervical subcutaneous emphysema. The biological assessment revealed these following data: an inflammatory syndrome, hypochromic microcytic anemia and neutropenia. The chest X-ray showed a right basal interstitial syndrome. Cervico-thoracoabdominal computed tomography revealed an anterior thoracic parietal subcutaneous emphysema, an anterior and posterior pneumomediastinum. The anti PM antibodies were positive. The patient treated by methotrexate 1mg / kg / week and folic acid associated with non-specific antibiotic therapy experienced a marked improvement in clinical signs.

Conclusion. In the case of spontaneous pneumomediastin on interstitial pneumonitis, occurring during dermatomyositis, with a close monitoring with methotrexate - folic acid, improves clinical signs.

Keywords: pneumomediastinum, dermatomyositis, Thies, Senegal.

Introduction

Parmi les complications des maladies auto-immunes systémiques les pneumopathies interstitielles sont les plus fréquemment décrites **[1, 2]**. Le pneumomédiastin spontané est rapporté au cours des maladies auto-immunes systémiques notamment le lupus érythémateux disséminé, les vascularites et en particulier la dermatomyosite **[2, 3]**. Plusieurs facteurs ont été incriminés dans la survenue du pneumomédiastin **[4, 5]**. Le diagnostic est difficile en particulier dans des zones médicalement sous équipées. C'est une pathologie très rare qui selon notre revue de la littérature ne semble pas avoir été décrite en Afrique au Sud du Sahara. Notre observation vient rappeler cette complication rare et grave pour inciter les praticiens à y penser devant l'apparition brutale d'une dyspnée et la présence de crépitement sous-cutané au niveau cervical.

Observation

Il s'agissait d'une dame âgée de 30 ans, femme au foyer, divorcée, mère de quatre enfants, hospitalisée le 11 avril 2016 au service de dermatologie de l'hôpital Régional de Thiès pour une dyspnée d'effort stade II de l'échelle Modified Medical Research Council (mMRC) avec une toux sèche dans un contexte de fièvre évoluant depuis 2 semaines.

Dans ses antécédents, elle était hospitalisée une première fois, dans le service de dermatologie, le 02 mars 2016 pour des douleurs musculaires d'installation progressive associée à une asthénie, une faiblesse musculaire des ceintures scapulaires et pelviennes avec une difficulté de la marche. On notait un œdème des paupières (figure1), un œdème péri unguéal, le tout évoluant depuis 5 mois. Les enzymes musculaires étaient élevés (Créatine Phosphokinase (CPK) = 343 UI/l, Lacticodéshydrogénase (LDH)=767 UI/l). Le tableau était évocateur d'une dermatomyosite.

Figure 1 : œdème des paupières et éruption malaire faite de lésions érythémato squameuses

Elle présentait un syndrome de condensation pulmonaire basale droite. La patiente était mise sous corticothérapie (½ mg/kg/jour) et antibiothérapie non spécifique après avoir éliminé une tuberculose pulmonaire avec un examen des crachats BAAR qui était revenu négatif à 3 reprises. L'évolution était rapidement favorable avec une amélioration nette des lésions cutanées, de la toux, de la faiblesse musculaire avec un début de la marche et une reprise des gestes courants de la vie au bout de 3 semaines après le début du traitement. Par ailleurs, un avortement spontané (grossesse de 12 semaines d'aménorrhée), survenu il y a un an, a été noté.

A l'examen, l'état général était altéré avec les muqueuses conjonctivales pâles, son poids était à 51 kg pour une taille de 1,68 m soit un IMC à 18 Kg//m^2. La température était à 37°C 7 et la tension artérielle à 10/8. Le pouls et la fréquence respiratoire non pas été pris.

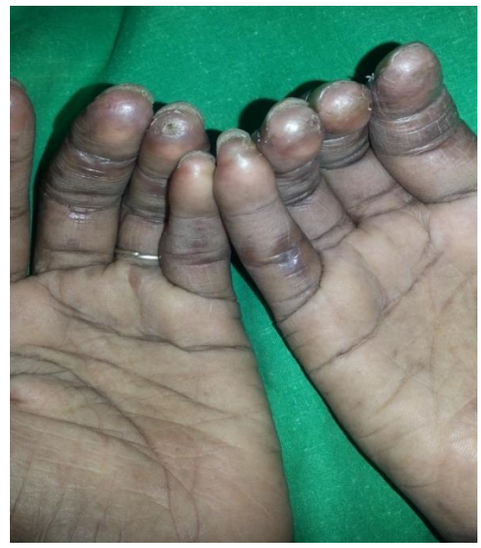

Figure 2 : lésions purpuriques des doigts, des ulcérations aux extrémités

A l'examen, des ulcérations étaient observées en regard des articulations inter phalangiennes. La patiente présentait un syndrome de Raynaud, des lésions purpuriques des doigts, des ulcérations aux extrémités (figure 2). Par ailleurs, la patiente présentait un emphysème sous cutané cervical antérieur avec des crépitations neigeuses à la palpation. L´auscultation pulmonaire révélait des râles crépitants à la base pulmonaire droite. L'examen ORL et gynécologique étaient sans particularités.

Le bilan biologique retrouvait un syndrome inflammatoire (CRP= 96 mg/l, vitesse de sédimentation accélérée, une anémie (hémoglobine= 10,2g/dl) hypochrome microcytaire), une neutropénie.

La radiographie thoracique montrait un syndrome interstitiel basal droit. La radiographie cervicale de face mettait en évidence des images gazeuses sous cutanée (figure 3) de même que la tomodensitométrie cervico-thoraco-abdominale qui montrait un

emphysème sous cutané pariétal thoracique antérieure, un pneumomédiastin antérieur et postérieur (figure 4).

Figure 3 : La radiographie cervicale de face avec des images gazeuses sous cutanée.

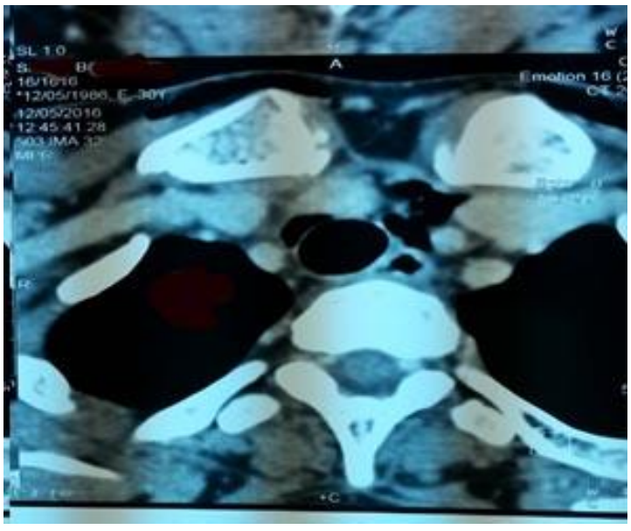

Figure 4: image de pneumo-médiastin antérieur.

Les examens de laboratoire suivants étaient négatifs : l'hémoculture, le sérodiagnostic de Felix et Widal, la sérologie rétrovirale, l'intradermoréaction à la tuberculine, la recherche de BAAR dans les crachats. Le bilan hépatique et rénal était normal. L'échographie abdominopelvienne était normale. Les anticorps anti PM étaient positifs. Les anticorps anti DNA natif étaient négatifs. La recherche des Anticorps Anti-synthétases, l'électromyogramme (EMG), l'exploration fonctionnelle respiratoire (EFR), la biopsie musculaire, la fibroscopie gastrique, la coloscopie, et le lavage broncho-alvéolaire n'avaient pas été réalisés.

La patiente était mise sous amoxicilline–acide clavulanique et anti-anaérobie (métronidazole) sur prescription de l'otorhinolaryngologiste durant 15 jours. Devant la suspicion d'une tuberculose multifocale, d'une infection à anaérobies, ou d'une tumeur d'origine digestive, la corticothérapie a été arrêtée. L´évolution clinique était favorable avec une disparition de la fièvre, une amélioration partielle des symptômes respiratoires, une nette régression de l'emphysème sous cutané au bout d'une semaine de traitement. Elle sera mise sous méthotrexate1mg/kg/semaine par voie orale et acide folique. L'évolution était marquée par une nette amélioration de tous les signes cliniques. Le scanner de contrôle au bout de 2 mois de traitement, n'a pas été effectué, de même que la radiographie des poumons, et le dosage des enzymes musculaires CPK et LDH, faute de moyens financiers.

Discussion

Le pneumomédiastin compliquant une dermatomyosite est une pathologie rare. La fréquence hospitalière est estimée entre 1/12 000 et 1/30 000 hospitalisés **[2]**. Bradley a décrit la 1ere observation en 1986. Il s'agissait d'un homme blanc âgé de 42 ans **[9]**. Par la suite d'autres observations ont été rapportées dans la littérature **[1, 2, 4, 6].** Il s'agissait de cas isolés de femmes âgées respectivement de 29 ans, 50 ans et 22 ans. Dans notre observation il s'agissait également d'une femme âgée de 30ans ce qui est en accord avec les données de la littérature **[1, 2, 6, 13]**.

Dans notre cas, les facteurs déclenchant du pneumomédiastin spontané pourraient être l'effet combiné des efforts de toux, de la pneumopathie interstitielle et de la corticothérapie.

Dans la littérature, la survenue d'un pneumomédiastin spontané au cours d'une dermatomyosite associée à une vasculopathie a été rapportée **[3]**. Sur une fibroscopie bronchique, Kono a mis en évidence une ulcération de l'arbre bronchique, ce qui lui a permis d'émettre comme hypothèse l'existence de lésions de vascularites pulmonaires probables, responsables d'infarctus qui fragiliseraient les parois alvéolaires. Ce mécanisme vasculaire pourrait contribuer à la survenue du pneumomédiastin spontané **[3]**.

D'autre part, la survenue du pneumomédiastin peut être facilitée lorsque survient un barotraumatisme sur un poumon préalablement fragilisé **[2]**. Certains auteurs ont décrit l'existence d'une pneumopathie interstitielle sous-jacente qui semble être un facteur essentiel dans la survenue du pneumomédiastin **[3, 8, 9]**. Ce dernier surviendrait après la rupture d'une bronchiole terminale. L'air libéré va suivre les structures péri broncho vasculaires et migrer vers les hiles pulmonaires, le médiastin puis les espaces cervicaux. Aussi les corticoïdes ont été incriminés dans l'entretien de cette issue d'air en dehors des voies aériennes par leur effet nocif sur le tissu interstitiel pulmonaire **[4, 10]**. Plusieurs auteurs ont décrit des cas de pneumomédiastin survenus après administration de corticoïdes comme dans notre série

[1, 2]. Il se pourrait aussi qu'il y'ait une participation d'organismes pathogènes comme le suggèrent Yamanishi et al **[4]**. Le rôle des enzymes musculaires dans la survenue du pneumomédiastin chez les patients atteints de dermatomyosite a déjà été décrit par certains auteurs : en effet selon ces auteurs les patients atteins de dermatomyosite avec des manifestations musculaires mineures et un taux d'enzymes musculaires faiblement élevé ou normal ont un risque supérieur de développer un pneumomédiastin ce qui était le cas dans notre observation mais aussi dans la série de Maupeau et al. **[2]**.

Sur le plan immunologique chez notre patiente les anticorps anti PM étaient positifs cependant selon Allenbach, et al ce type d'anticorps sont rarement observés dans la dermatomyosite à la différence des syndromes de chevauchement.

Lors d'une dermatomyosite, le diagnostic de pneumomédiastin spontané est évoqué devant une dyspnée avec une crépitation sous cutané notamment cervicale **[1]**. Ce fut le cas dans notre observation. La radiographie de face permet en général de confirmer le diagnostic en montrant la présence d'une dissection aérique sous cutanée diffuse **[2, 7, 1]**. Chez notre patiente ces images radiologiques ont également été retrouvées.

La tomodensitométrie occupe cependant une place de choix pour permettre la confirmation du diagnostic du pneumomédiastin. En effet elle permet de localiser précisément la présence d'air extra pulmonaire surtout chez les patients dyspnéiques chez qui la radiographie n'est pas très contributive **[2]**. Ainsi dans notre observation elle a permis de mettre en évidence un emphysème sous cutané pariétal thoracique antérieur et un pneumomédiastin antérieur et postérieur. De même dans l'observation de Madjoub et al la tomodensitométrie a montré un pneumomédiastin de faible abondance plus marquée dans la région médiatisnale antérieure et péri trachéale **[1]**.

Le traitement de dermatomyosite associé au pneumomédiastin n'est pas consensuel. La corticothérapie est prescrite de manière constante. La prescription d'un immunodépresseur, le Cyclophosphamide a permis une amélioration significative du pneumomédiastin **[1, 11]**. Le méthotrexate est utilisé dans les cas réfractaires à la corticothérapie et à l'Azathiopirine **[1-12]**. Bien qu'il existe un risque potentiel de pneumopathie interstitiel iatrogène, il a été choisi dans notre cas pour les raisons suivantes: il est le seul disponible dans la région mais surtout il est très accessible du fait de son coût.

L'évolution chez notre patiente a été marquée par une amélioration clinique au bout 02 mois de traitement. Dans la littérature l'évolution des cas de pneumomédiastin sur dermatomyosite est variable **[2]**. Elle est souvent favorable comme dans notre observation et dans celle de Majdoub et al **[1]**. Parfois l'évolution est rapidement fatale échappant à toute prise en charge thérapeutique **[3, 5]**.

Conclusion

La survenue d'un pneumomédiastin spontané au cours d'une dermatomyosite est une entité rare. L'existence des symptômes respiratoires précoces doit faire craindre la survenue d'un pneumomédiastin. Le diagnostic doit être confirmé par tomodensitométrie et une surveillance étroite au début du traitement est nécessaire à cause des risques de décès.

Conflit d'intérêt : aucun.

REFERENCES

1. **Vleugels R A, Callen J P. Dermatomyositis: current and future treatments. Expert Rev. Dermatol. 2009; 4(6): 581–594 2009**
2. **Majdoub S, Zemni H, Zaghouani H, Ben Salem H H, Amara H, Bakir D, Kraeim C. Pneumomédiastin au cours d'une dermatomyosite, une entité rare: à propos d'un cas. The Pan African Medical Journal. 2016;23:40**
3. **De Maupeou F, Chiavassa-Gandois H, Giron J, Zabraniecki L, Sans N, Fournie B, Railhac J J. Pneumomédiastin spontané et dermatomyosite : approche physiopathologique par l'imagerie. Revue des Maladies Respiratoires. 2003; 20(6): 965-968**
4. **Kono H, Inokuma S, Nakayama H, and Suzuki M. Pneumomediastinum in dermatomyositis: association with cutaneous vasculopathy. Ann Rheum Dis. 2000; 59(5): 372–376**
5. **Yamanishi Y, Maeda H, Konishi F, Hiyama K, Yamana S, Ishioka S, Yamakido M: Dermatomyositis associated with rapidly progressive fatal interstitial pneumonitis and pneumomediastinum. Scand J Rheumatol 1999; 28: 58-61**
6. **Franquet T, Gimenez A, Torrubia S, Sabate J M, Rodriguez-Arias J M .Spontaneous pneumothorax and pneumomediastinum in IPF. Eur Radiol. 2000; 10(1):108-13**
7. **Cicuttini F M, Fraser K J. Recurrent pneumomediastinum in adult dermatomyositis. J Rheumatol 1989; 16: 384-6**
8. **Bradley J D. Spontaneous pneumomediastinum in adult dermatomyositis. Ann Rheum Dis. 1986; 45(9):780-2**

9. **Patel A, Kesler B, Wise R A. Persistent pneumomediastinum in interstitial fibrosis associated with rheumatoid arthritis: treatment with high-concentration oxygen. Chest 2000; 117: 1809-13**
10. **Tashkin D P, Elashoff R, Clements P J, Goldin J, Roth M D, Furst D E et al. Cyclophosphamide versus placebo in scleroderma lung disease. N Engl Med. 2006; 35(25): 2655-66**
11. **Joffe M M, Love L A, Leff R L, Fraser D D, Targoff I N, Hicks J E et al. Drug therapy of the idiopathic inflammatory myopathies: predictors of response to prednisone, azathioprine and methotrexate and a comparison of their efficacy. Am J Med. 1993; 94(4): 379-87**
12. **Ouédraogo D D, Korsaga-Somé N, Zabsonné Tiendrébéogo J, Tiéno H, Kaboré H, Niamba P et al. Les connectivites en pratique hospitalière à Ouagadougou. Médecine et Santé tropicales 2014 ; 24(3) : 271-274**
13. **Allenbach Y, Benveniste O. Auto-anticorps au cours des myosites. Rev Med Int 35 (2014) 437–443**